Ueber die

Nerven der Knochenhaut d Knochen des Vorderarmes und Unterschenkels.

Von

Dr. A. Rauber.

Mit Abbildungen.

München.

Verlag von Caesar Fritsch.

Vorwort.

Vor einiger Zeit auf einen eigenthümlichen Nerven an
er hinteren Seite des Unterschenkels aufmerksam geworden,
ab ich in meiner Schrift über das Vorkommen und die Be-
utung der Vater'schen Körper über denselben einen kurzen
ericht, nicht ohne den Wunsch, diesen Nerven später zum
egenstande einer ausführlichen Bearbeitung zu machen. Denn
mussten damals noch mehrere Punkte unerledigt bleiben,
ber welche nur durch wiederholte Prüfung und mehrfache
ergleichung eine genauere Kenntniss zu erlangen war.

Selbst einer eingehenderen Untersuchung würdig gab er
eranlassung, sie auf den Vorderarm auszudehnen, indem an
esem das Bestehen ähnlicher Verhältnisse vermuthet werden
urfte. Es zeigte sich auch, dass solche in Wirklichkeit vor-
anden sind.

Für die Vornahme dieser Untersuchung, deren Ergeb-
sse ich im Folgenden vorlege, durch die Güte der Herren

Professoren Dr. Bischoff und Dr. Rüdinger mich thätiger Theilnahme erfreuend und mit dem erforderlichen Materiale versehen, ergreife ich die Gelegenheit, hiefür öffentlich meinen herzlichen Dank auszusprechen.

München, im Oktober 1868.

Der Verfasser.

I.

Die Beschreibung von Knochennerven geschieht in der Literatur zum ersten Male gegen das Ende des vorigen Jahrhunderts, um welche Zeit von J. Klint der Diaphysennerve des *Humerus*, von J. L. Fischer der obere Theil des von ihm sogenannten Zwischenknochenbandnerven des Unterschenkels aufgefunden wurde.

Hierauf ruhte der Gegenstand längere Zeit hindurch, und weitere Fortschritte geschahen erst wieder vor einigen Jahrzehnten durch Kobelt, welcher an vielen Knochen Nerven darstellte. Das Ergebniss seiner Untersuchungen ist folgendes: „Durch die *Foramina nutritia* sah ich an vielen Orten Nerven in das Innere der Knochen eindringen, die sich in der Substanz derselben ausbreiteten. So tritt z. B. am Stirnbeine ein Zweig des *Nervus supraorbitalis* durch ein constantes Loch in der *Incisura supraorbitalis* in den Knochen, um sich in der *Pars frontalis* zu verzweigen. Zuweilen sieht man die Reiser dieses Nerven an der inneren Seite der Schuppe eine Strecke weit in einer Rinne des Knochens blos liegen, die dann wieder in die Knochensubstanz eintreten. Vom

---

*) Literatur. — J. Klint, commentatio anatomica de nervis brachii. Goett. 1784. — J. L. Fischer, descriptio anatomica nervorum lumbalium, sacralium et extr. infer., Lipsiae 1791. — Kobelt, s. Arnold's Lehrbuch der Anatomie Bd. I, S. 245. — B. Beck, über einige in Knochen verlaufende und an der Markhaut verzweigte Nerven. Freiburg 1846. — J. Halbertsma, in Müller's Archiv 1847. — Engel, in Zeitschrift der Gesellschaft der Aerzte in Wien, Jahrgang IV, Band I. — Kölliker, in Verhandlungen der physikalisch-medizinischen Gesellschaft in Würzburg 1850, Band I; und dessen Gewebelehre. — Luschka, die Nerven in der harten Hirnhaut, Tübingen 1850; die Nerven des menschlichen Wirbelkanales, Tübingen 1850. — Arnold, in Med. Jahrbücher des österreichischen Staates, 1861, Heft I. — Rüdinger, die Verbreitung des Sympathicus in der animalen Röhre, dem Rückenmark und Gehirn, München 1863.

Canalis vidianus aus senkt sich ein Nervenästchen in den Körper des Keilbeines und verbreitet sich deutlich in dessen *Substantia spongiosa*. Durch das *Foramen nutritium* der *Tibia* eines Kalbes sah ich einen beträchtlichen Nerven eindringen, dessen Zweige jedoch wohl mehr der Markhöhle angehörten. An der vorderen Fläche des Heiligenbeines beobachtete ich einen Nervenast, der, von einem der Sacral-Ganglien kommend, sich in drei Zweige theilte, die sich in den Körper des zweiten Heiligenbein-Wirbels einsenkten.“

Hieran reihte sich die Auffindung des aus dem *Cruralis* stammenden Knochennerven des *Femur* durch B. Beck, welcher sowohl diesen als auch, vom *Foramen nutritium* ausgehend, die Knochennerven des *Humerus*, des *Radius* und der *Ulna* bis zur Markhöhle verfolgte. Einen zweiten Knochennerven des *Femur*, dem *Nervus ischiadicus* zugehörig, sah er im unteren Drittel des Knochens von einer Arterie begleitet in denselben eintreten.

Der Zwischenknochenbandnerve des Unterschenkels, dessen Verlauf innerhalb des Zwischenknochenbandes von J. Müller gesehen worden war, fand eine genaue Bearbeitung durch J. Halbertsma, welcher unter anderen auch dessen Zweige zum Perioste der *Tibia* und *Fibula* darstellte.

Nach Ursprung und Verlauf sind durch die sorgfältigen Untersuchungen von Luschka, Arnold und Rüdinger, von Knochennerven zuletzt noch bekannt die Nerven der Wirbel und der Wände der Schädelhöhle, und ist bei deren Bildung die Betheiligung des *Sympathicus* nachgewiesen worden.

Schon vor einiger Zeit wurden besonders durch Engel und Kölliker mit dem Mikroskope Bestimmungen über den Nervengehalt des Periostes und der Knochen ausgeführt, über eine grosse Reihe von Knochen des menschlichen Körpers ausgedehnt, und von Letzterem mit Messungen der zutretenden Nervenfäden verbunden.

So war man durch alle diese Untersuchungen allmälig zu der Kenntniss gelangt, dass das Knochensystem, wie es gegenwärtig auch für die Verbindungsorgane seiner einzelnen Glieder feststeht, in ganz ansehnlicher Weise mit dem Nervensysteme in Verbindung gesetzt ist. Nach denselben Untersuchungen liegen über die Verbreitungsweise und Beschaffenheit dieser Nerven mehrere werthvolle Ergebnisse vor.

So fand Kölliker die Stämme der Knochennerven zu einem Dritttheile aus Nervenfasern von 0,011—0,013, zu zwei Drittheilen aus solchen von 0,004—0,009 Millimetern bestehend. Bezüglich der Verbreitungsweise ist von den grösseren langen Knochen zu bemerken, dass ausser dem in das *Foramen nutritium* dringenden Diaphysennerven, ebenfalls mit begleitenden Gefässen und vom Perioste aus, feinere Nervenzweige sowohl in die Apophysen eintreten, als auch in die compacte Substanz des Mittelstückes selbst, in welcher sie zu enden scheinen. Dem Laufe der Gefässe folgend, dringen die Erstgenannten gegen das Mark vor und verbreiten sich in demselben unter vielfacher Verästelung. Wie bei den langen Knochen, so ist auch bei der Mehrzahl der übrigen die Vielheit der Eintrittsstellen für feine Nervenfäden dargethan.

Während wir nun die Endigungsweise der Nervenfasern im Inneren der Knochen noch nicht kennen, so ist für das Periost die Endigung eines Theiles der an ihm haftenden Nervenfasern in Vater'sche Körper aufgefunden worden, wie von Kölliker am Diaphysennerven der *Tibia,* am grösseren Nerven des *Metatarsus hallucis;* von mir selbst an den dorsalen Periostnerven der Mittelhand- und Mittelfussknochen und an anderen Orten.

Den soeben aufgeführten zahlreichen Beobachtungen freue ich mich einige neue hinzufügen zu können. So ist zunächst in der Reihe der Diaphysennerven derjenige der *Fibula* nach Ursprung und Verlauf noch unbekannt. Es erwähnt zwar J. L. Fischer in seiner schon genannten Abhandlung *), dass der getheilte *Nervus ligamenti interossei cruris* mit einem Zweige an die *Tibia*, mit dem anderen an die *Fibula* sich anhefte, welche Zweige in der Markhaut dieser Knochen sich verbreiten; und es zeigt auch seine Abbildung eine solche Theilung.

---

*) S. 34. „Unus ejus (Nervi communis musculi poplitei et ligamenti interossei) ramulus brevis est et in duo dividitur surculos, quorum internus duobus filamentis ad interiorem, externus vero, simplex, externam sui musculi partem intrat et huius nervum secundum repraesentat. Alter ramulus, longior crassiorque, ad ligamentum interrosseum tibiam et fibulam connectens abit et uno surculo tibiae, altero vero fibulae inseritur et in membrana ut vocant medullari horum ossium distribuitur."

Was den Knochennerven der *Tibia* betrifft, so ist es gewiss und von mehreren Seiten bestätigt, dass er mit dem Zwischenknochenbandnerven aus dem *Ramus popliteus* entspringt. Für den Knochennerven der *Fibula* aber habe ich in einer Reihe von Fällen diesen Ursprung nicht gesehen und ist der gewöhnliche Ursprung jedenfalls ein anderer.

Auch Halbertsma, welcher den Zwischenknochenbandnerven genau untersuchte und die Abhandlung von Fischer kannte, scheint diesen Ursprung jenes Nerven nicht wahrgenommen zu haben. Er beschreibt wohl feine Zweige des Zwischenknochenbandnerven zum Perioste der *Tibia* und *Fibula*, welche ich bestätigen kann, erwähnt jedoch weder des Knochennerven der letzteren, noch bildet er ihn ab, während jener der *Tibia* deutlich angegeben ist.

Der Knochennerve der *Fibula* pflegt dagegen von einem anderen, abgesehen von einer früher von mir gemachten kurzen Mittheilung*) gleichfalls noch unbekannten Nerven zu entspringen, auf welchen ich hier näher eingehen werde.

Vor der Beschreibung dieses Nerven ist es jedoch wegen späterer Bezugnahme zweckmässig, des Verlaufes des Zwischenknochenbandnerven, wie er gegen die von Halbertsma gewählte Bezeichnung „Zwischenknochennerve“ wohl eher genannt werden muss, in Kürze zu gedenken.

Als längste Fortsetzung des *Ramus popliteus* auf das Zwischenknochenband gelangt, liegt er in einer Länge von 1—2 Zoll an der hinteren Fläche desselben und begibt sich alsdann zwischen dessen Fasern. Anfangs der *Fibula* näher, wendet er sich später näher zur *Tibia*, tritt im unteren Viertel wieder auf die hintere Fläche des Bandes, und dringt, nachdem er während seines Verlaufes feine Aeste zum Perioste der *Fibula* und in das Zwischenknochenband selbst, stärkere zum Perioste der *Tibia* abgegeben hat, mit dem Reste seiner Fasern in den oberen Bandapparat des unteren Tibiofibulargelenkes.

Jener Nerve selbst nun (s. Taf. I Fig. I, 15) entwickelt sich als ein ungefähr ½ Millimeter starkes Stämmchen in der Höhe der

*) Ueber das Vorkommen und die Bedeutung der Vater'schen Körper. München 1867. S. 8. —

meist zu einem flachen Bündel verbundenen Anfangstheile der oberen Nerven für die tiefen und langen Muskeln der hinteren Seite des Unterschenkels, entweder zugleich mit diesem Bündel aus dem *Nervus tibialis posticus*, oder aus einem jener Muskelnerven selbst, und zwar gewöhnlich aus dem gemeinschaftlichen Nerven für den *Musculus tibialis posticus* und *flexor digitorum longus*. Doch habe ich ihn auch aus dem oberen Nerven für den *M. flexor hallucis longus* entspringen sehen.

Selbständig geworden wendet er sich auf dem *M. flexor digitorum longus* und *tibialis posticus*, mit diesen von dem tiefliegenden Blatte der *Fascia surae* bedeckt, nach aus- und abwärts gegen den Hals des Wadenbeines und erreicht denselben am inneren Rande seiner hinteren Seite.

Ein an dieser Stelle oder nicht selten schon früher von ihm abgegebenes Fädchen dringt von hier aus zwischen der hinteren Seite des Wadenbeinhalses und den daselbst entspringenden Sehnensträngen des *Musculus soleus* nach aufwärts gegen das Köpfchen des Wadenbeines und verzweigt sich bis zu demselben in dem von ihm durchschrittenen Periosttheile. Mehr oder weniger zahlreiche Fettträubchen pflegen diesen Zweig zu überdecken.

Nach Abgabe desselben zieht der Nerve auf dem Wadenbeine nach abwärts, liegt vom Ursprunge des *M. flexor hallucis longus* an, die Lage auf dem Knochen beibehaltend, vor- und einwärts des Wadenbein-Ursprunges dieses Muskels, von welchem er in dessen ganzer Länge überbrückt erscheint, wendet sich im unteren Viertel der Länge des Knochens von diesem gegen das Zwischenknochenband und löst sich an der Grenze von diesem und der inneren Fläche des unteren Knochentheiles in seine Endäste auf.

Während seines Verlaufes auf dem Wadenbeinkörper hält er sich an die abgerundete Kante, welche die innere Fläche des Knochens mit der hinteren verbindet, oder auf dem inneren Theile dieser hinteren Fläche selbst. Zwischen den Wadenbein-Ursprüngen des *M. flexor hallucis longus* einerseits und des *M. tibialis posticus* andererseits ist ein schmaler Streif jener Fläche von Muskelursprüngen freigelassen, und dieser ist es, auf welchem der Nerve weiter nach abwärts läuft. In dieser Ausdehnung hat er gewöhnlich eine von vorne nach hinten leicht abgeplattete Gestalt angenommen. Dabei liegt er von oben an dicht auf dem Perioste und ist durch

zartes, fetthaltiges Bindegewebe meist locker auf dasselbe befestigt.

Dieses Bindegewebe findet sich etwas reichlicher auf der Strecke, in welcher der Nerve von dem *M. flexor hallucis longus* bedeckt wird, und bildet hier eine schmale, flache Schichte, welche in ihrer Mitte den Nerven trägt. In dem einen Falle nur schwach angedeutet, so dass nach Entfernung der übrigen Bedeckungen der Nerve sofort erkennbar wird, ist sie in anderen Fällen stärker entwickelt, gewinnt bei nur wenig fetten Individuen durch Fettgehalt an Umfang und verdeckt den Nerven.

Was das Lageverhältniss zu den ihn umgebenden Weichtheilen anbelangt, so ist noch dasjenige zu den Peronealgefässen besonders bemerkenswerth. Geschieht die Theilung des gemeinschaftlichen Stammes der *Arteria tibialis postica* und *peronea* nahe dem Ursprunge des bezeichneten Nerven, so liegt die letztere und der Nerve während ihres nach aus- und abwärts gerichteten Verlaufes schon hier in paralleler Bahn, der Nerve nach aussen von den Gefässen. Ist die Theilung tiefer, so gelangen diese später zu dem Nerven und beide verfolgen forthin zusammen ihren Lauf bis zum unteren Ende des Unterschenkels. Der Nerve befindet sich auch hier nach aussen von den Gefässen und zugleich vorwärts von ihnen.

In dieser Weise liegt der Nerve in demselben von Hyrtl sogenannten *Canalis musculo-peroneus*, wie die Peronealgefässe, und nimmt dessen vorderen äusseren Platz ein.

Um hier zu ihm zu gelangen ist es daher zweckmässig, die Peronealgefässe bloss zu legen und den von seinen inneren Verbindungen gelösten *M. flexor hallucis longus* gegen das Wadenbein umzulegen. Trennt man die Gefässe dieses Muskels von den Stämmen, und zieht die letzteren nach einwärts, so stösst man auf den Nerven.

Von der *Arteria peronea* entspringen in gewissen Abständen feine Zweige, welche gegen die genannte Bindegewebeschichte und das Periost dringen und der Länge nach verlaufend sich verzweigen. Sie sind von kleinen Venen begleitet.

Wie Tafel I Figur II zeigt, ist seine Verästelung eine sehr reiche. Nach dem aufwärts steigenden Zweige ist der nächste grössere Zweig der in das *Foramen nutritium* dringende Knochen-

nerve des Wadenbeines; ein Nervenfaden, welcher schon sehr hoch oben selbständig geworden sein kann, und in der Regel auch feine Zweige zum Perioste entsendet.

Dieser Zweig kann auch fehlen. Er fehlte bei dem Mangel eines *Foramen nutritium*. In einem zweiten Falle von solchem Mangel war er dennoch vorhanden und verhielt sich wie ein Periostzweig, indem er sich in der Gegend des *Foramen nutritium* verästelte.

Vergleicht man eine Reihe von Wadenbeinen unter sich, so ist die Höhe, in welcher sich das Ernährungsloch befindet, sehr wechselnd, und schwankt vom Beginne des mittleren Drittels bis zu dessen unterem Ende; selbst die Seite, indem das Ernährungsloch gewöhnlich auf der hinteren Seite sich findet, aber auch gegen die innere Seite herüberrücken kann. Hiernach wechselt auch die Ursprungshöhe und Lage des Knochennerven. An anderen Wadenbeinen fehlt, wie gesagt, ein eigentliches *Foramen nutritium*, was unter acht etwa dreimal der Fall sein mag.

Feine Zweige an das Periost folgen im weiteren Verlaufe des Nerven noch mehrere und entspringen in gewissen Abständen theils auf seiner inneren, theils auf seiner äusseren Seite; unter diesen ein stärkerer gewöhnlich gegen den Beginn des unteren Drittels der Knochenlänge, welcher nach aussen gewendet auf der hinteren Knochenfläche, von Gefässen begleitet und von dem *M. flexor hallucis longis* bedeckt, abwärts geht, auf dem Perioste reichliche Verzweigung bildet und zuweilen dem Muskel Fädchen gibt.

Eine kurze Strecke weiter nach unten fand sich öfter ein zweiter Knochennerve, welcher am inneren Rande der hinteren Knochenfläche in ein kleineres Ernährungsloch eindrang.

Der letzte Periostzweig ist durch einen Endansläufer des Nerven gebildet, welcher 1—1½ Zoll über dem unteren Ende des Zwischenknochenraumes entstehend, an der inneren Knochenfläche herabsteigt, mit seinen Zweigen auf die hintere Fläche herübergreift und bis zum äusseren Knöchel verfolgt werden kann.

Eine andere Reihe von Zweigen dieses Nerven ist durch feine Fäden gebildet, welche zu den Peroncalgefässen treten. Ihre Zahl und die Stelle ihres Ursprungs ist dadurch in eine gewisse Regelmässigkeit gebracht, dass einer der Nervenfäden für die Peroncalgefässe, wenn auch gewöhnlich von einem anderen Nerven entspringend,

beständig ungefähr an gleicher Stelle angetroffen wird, und zwar in der Höhe des Ernährungsloches oder etwas darüber. Es lassen sich nun in der Länge der Gefässe noch zwei bis drei feine Fädchen nachweisen, welche in gewissen Abständen aufeinander folgen und einwärts gegen die Gefässe ziehen. Sie pflegen dabei denselben Weg zu denselben einzuschlagen, auf welchem die oben genannten feinen Gefässzweige der *Arteria peronea* zu dem Nerven und seiner Unterlage gelangen.

Der letzte Gefässnervenzweig, ansehnlicher als die ebengenannten, bildet den zweiten Endausläufer des Nerven. Er entsteht kurz vor oder nach der Abgabe des unteren Periostnervenzweiges, und konnte einigemal noch eine Strecke weit an der *Arteria peronea posterior* verfolgt werden.

Der geringe Rest von Fasern des Nerven dringt in Lücken zwischen den Faserzügen des unteren Zwischenknochenbandendes, in welchen er verschwindet. Diese feinen Reiser anastomosiren vielleicht nicht so selten mit dem unteren Ende des hier ganz nahen Zwischenknochenbandnerven; welchen Fall ich einmal beobachete (s. Tafel I, Figur I, 11 und Figur II, 8). Es liessen sich hier weder in dem centralen Theile des Zwischenknochenbandnerven aus dem anderen Nerven zugeführte Nervenfasern nachweisen, noch traten solche in seinen peripherischen Theil über; sondern der Verbindungszweig bestand allein aus Fasern des Zwischenknochenbandnerven, welche eine Strecke weit rückläufig wurden, um in der Bahn des oben erwähnten unteren Periostzweiges in die Peripherie zu treten.

Nachdem nunmehr die Hauptverhältnisse des Nerven geschildert sind, bleibt es übrig, besonders eine Abänderung seiner Anordnung zu betrachten, welcher man nicht selten begegnet.

Diese besteht darin, dass das ganze von dem beschriebenen Nerven versorgte Gebiet von zwei Nerven getheilt wird. Es bleibt in diesem Falle der Ursprung des einen derselbe, und auch sein anfänglicher Verlauf; er ist aber dünner als gewöhnlich entwickelt, dringt nur bis in die Gegend des *Foramen nutritium*, oder auch in dasselbe hinein. Die Versorgung des übrigen Gebietes übernimmt ein aus dem oberen Nerven für den *Musculus flexor hallucis longus* abgelöster Zweig, welcher durch seinen nach aus- und abwärts

über die tiefe Muskulatur und die Peroncalgefässe gegen den obersten Ursprungstheil des *M. flexor hallucis longus* gerichteten, nach unten häufig convexen oder auch gewundenen Verlauf in der Regel schon sichtbar ist, wenn man den *Musculus soleus* von seinen inneren und oberen Ursprungspunkten getrennt und nach aussen umgeschlagen hat.

Dieser Nervenzweig pflegt auch vorhanden zu sein bei ganz vollständiger erster Anordnung und endet alsdann theils als Gefässnerve, indem die Peronealgefässe während seines Ueberganges über dieselben einen ansehnlichen, oben bereits genannten Zweig erhalten, theils auf dem Perioste, welches in der Gegend des obersten Ursprungstheiles des *M. flexor hallucis longus* von ihm versorgt wird.

Im anderen Falle dagegen bildet er ein ansehnlicheres Stämmchen, welches bis dahin sich wie das vorhergehende verhält; mit dem grössten Theile seiner Fasern aber auf dem Wadenbeine ankommend, dringt es vom Anfangstheile des *M. flexor hallucis longus* an auf demselben Wege nach abwärts, welchen der vorher beschriebene Nerve einnahm, und theilt sich auch in dieselben Zweige wie dieser.

Auf diese Vertretung des zweiten Abschnittes jenes Nerven ist vielleicht der auf Tafel I Fig. II links von 4 wiedergegebene Verbindungszweig zu beziehen, welcher ganz auf die bezeichnete Stelle trifft; so dass das Vertretungsverhältniss als ein Ueberwiegen der zugeführten Fasern von der einen Seite betrachtet werden könnte.

In einem Falle erhielt der nach der ersten Anordnung verlaufende Nerve einen Verbindungszweig aus dem unteren Nerven des *M. flexor hallucis longus* kurz vor seiner Endverzweigung; in einem anderen aus dem Nerven für den *M. tibialis posticus;* der Verbindungzweig war hier ein langer, im Fleische desselben Muskels nahe dem inneren Wadenbeinrande herabziehender Faden, welcher einen feinen Zweig zu dem Knochennerven des Wadenbeines beitrug, Aeste in die Muskelsubstanz abgab und mit seinem Ende den anderen Nerven verstärkte. —

Aus der Fasermasse des Nerven, welche der Beschreibung nach theils zu dem Perioste und Knochen, theils zu dem Zwischenknochenbande und theils zu den Peroncalgefässen tritt, mögen, wenn man

die Stärke der Aeste zu Grunde legt, von dem Perioste und Knochen, den sehr geringen Antheil des Zwischenknochenbandes mitgerechnet, ungefähr zwei Drittel in Anspruch genommen werden, ein Drittel von den Gefässen.

Untersucht man die Art der Nervenfasern, so zeigt es sich, dass ihre Hauptmasse aus dunkelrandigen mittelfeinen Fasern besteht; feine Fasern wurden in geringer Zahl getroffen; dicke dagegen wiederum in grösserer Menge, welche zumeist an einer bestimmten Stelle des Nervenquerschnittes angehäuft waren.

Wenn es auch gewiss ist, dass die Gefässe innerhalb des Knochens — welche in noch höherem Grade als viele andere tiefliegende Gefässe der starren Umgebung wegen einer Verengerung oder Ausdehnung nur fähig sind unter Ausdehnung oder Verengerung des anderen Theiles — bis zu einem gewissen Durchmesser herab Nerven besitzen, so ist der beschriebene Nerve, wie schon das früher erwähnte zahlreiche Vorkommen Vater'scher Körper an ihm zeigt, doch nicht ausschliesslicher Gefässnerve.

Indem ich mich eines näheren Eingehens auf die Function der Knochennerven enthalten zu sollen glaube, indem die einschlägigen Thatsachen und Wahrscheinlichkeiten bereits von Mehreren hervorgehoben worden sind, bemerke ich noch, dass jener Nerve der Lage und dem Verlaufe nach, und zum Unterschiede von den übrigen *Nervi peronei*, am ehesten Wadenbein-Periostnerve zu nennen sein wird.

Von dem Knochennerven der *Tibia* ist noch zu erwähnen, dass er beständig mehrere feine Zweige in das umgebende Periost entsendet, deren einer noch eine Strecke über das *Foramen nutritium* hinab verfolgt werden konnte.

Zum Periost der hinteren Fläche der *Tibia* gelangt am inneren Knochenrande in der Mitte seiner Länge regelmässig ein Nervenfaden, welcher aus dem *Nervus tibialis posticus* oder einem der Nerven für die tiefen Muskeln entspringt und längs des Knochens sich verbreitet.

Einige Nervenzweige zum Periost der Vorderfläche beider Knochen wurden schon früher von mir beschrieben und habe ich nichts hinzuzusetzen.

II.

Als ich daran ging, den Vorderarm auf diejenigen Verhältnisse zu prüfen, welche mir am Unterschenkel bereits bekannt waren und im Vorausgehenden angegeben sind, geschah diess nicht ohne einiges Zagen, indem ich bei früheren Untersuchungen desselben kaum Anhaltspunkte gewonnen hatte, auf welche ich mich von vorneherein hätte stützen können.

Es galt nämlich nachzuforschen, sowohl ob ein Nerve am Vorderarme vorhanden sei, welcher dem Wadenbein-Periostnerven entspräche, als auch, ob der Vorderarm einen Zwischenknochenbandnerven besitze.

Was den letzteren betrifft, so war wohl schon ein Hinweis seines Bestehens gegeben in einer Bemerkung von Halbertsma*), nach welcher dieser schon das Analogon des Zwischenknochenbandnerven des Unterschenkels am Vorderarme gesucht und auch einen Nervenzweig gesehen hat, welchen er für ein solches erachtete. Ausserdem ist jedoch nichts darüber bekannt geworden.

Der Zwischenknochenbandnerve des Vorderarmes, wie ich ihn nenne, besteht in der That. Wenn auch nicht zu

---

*) Müller's Archiv, 1847. S. 307, Anmerkung. „Wenn ich diesen Namen (*Nervus interosseus cruris*) gewählt habe, so muss man desshalb nicht glauben, dass er einem der *Nervi interossei* am Vorderarm entspräche. In Betreff seines Ursprungs könnte er allerdings sein *Analogon* im *N. interosseus internus* vom *Medianus* finden; letzterer ist jedoch mehr, als blosser Beinhautnerv; bekanntlich versieht er die *Mm. flexor profundus digitorum, flexor longus pollicis* und *pronator quadratus*, ohnedies gibt er aber einen Ast zur *Membrana interossea*, welchen ich auf ähnliche Weise habe verlaufen sehen, wie den *N. interosseus* am Unterschenkel; nur ist er nicht so stark als dieser. Wenn wir also ein *Analogon* annehmen wollen, so ist es ohne Zweifel der Ast des *M. interrosseus internus* zur *Membrana interossea*."

bezweifeln ist, dass Halbertsma gerade den betreffenden Ast des *Nervus interosseus internus* vor sich hatte, so geht doch aus der Kürze, mit welcher er den Nerven, der jetzt zu beschreiben ist, erwähnt, deutlich hervor, dass ihm jener in seiner Ausdehnung nicht vorlag; in welcher er vielmehr gleichen Werth mit dem Zwischenknochenbandnerven des Unterschenkels theilt.

Nachdem der *Nervus interosseus antibrachii internus* sich vom *Nervus medianus* getrennt und die oberen Nerven für den *Musculus flexor digitorum profundus* und *flexor pollicis longus* abgegeben hat, entwickelt sich von der Radialseite des Erstgenannten ein von vorne nach hinten leicht abgeflachtes Stämmchen (s. Taf. II, Fig. I, 14.) von ungefähr $^1/_3$—$^1/_2$ Millimeter im breiten Durchmesser, welches, an der Radialseite des Zwischenknochennerven auf das Zwischenknochenband gewendet, nach kurzem Verlaufe und der Abgabe des Knochennerven des Radius sich in zwei ungefähr gleich starke Zweige spaltet, deren einer auf der Radialseite des Zwischenknochenbandes bleibt, während der andere unter dem Zwischenknochennerven und über die Zwischenknochengefässe hinweg vor- und einwärts gegen den Ulnarrand des Zwischenknochenbandes hinüberzieht.

Um über den Knochennerven des Radius das Nöthige gleich hier zu erwähnen, so ist bezüglich seines Ursprunges zu bemerken, dass er auch aus dem oberen Nerven für den *M. flexor pollicis longus* erfolgen kann. So sah ich ihn hoch oben gegen den Knochen dringen und auf diesem nach abwärts ziehend in das nach aufwärts gerichtete *Foramen nutritium* eintreten. Er kann auch vor der Bildung des genannten Stämmchens aus dem Zwischenknochennerven selbst entspringen, oder sich verdoppeln. In jedem Falle gibt er Fädchen ab, deren eines auf dem Perioste nach aufwärts dringt, das andere, stärkere, auf der vorderen Fläche des Radius und längs der radialen Grenze des Zwischenknochenbandes, einzelne Ursprungsbündel des *M. flexor pollicis longus* durchbohrend, und wie das vorhergehende von diesem Muskel bedeckt, 5 — 6 Centimeter nach abwärts zu verfolgen ist.

Der obengenannte radiale Zweig des gespaltenen Stämmchens entspricht dem Zwischenknochenbandnerven des Unterschenkels. Alsbald nach seiner Entstehung, gegenüber dem Ernährungsloche des Radius, vor und einwärts der Grenze von dessen *Crista*, wendet er

sich gegen eine Lücke des Zwischenknochenbandes, dringt, in eine darstellbare, theilweise breite, von vorne nach hinten niedrige Höhle oder Spalte des Zwischenknochenbandes eingeschlossen, längs der *Crista radii* nach abwärts und ist nahe dem Knochenrande in einer Ausdehnung von über 1 Decimeter bis unter den *M. pronator quadratus* zu verfolgen.

Auf der vorderen Seite anfangs von einer stärkeren Schicht des Zwischenknochenbandes bedeckt, wird er nach abwärts oberflächlicher und liegt zuletzt auf der vorderen Fläche dieses Bandes.

Kurz vor seinem Eintritte in das Zwischenknochenband entlässt er einen feinen Zweig, welcher, nach aufwärts gewendet, ebenfalls zwischen die Fasern des Bandes eintritt und sich bis nahe zu dessen oberer Grenze erstreckt.

Der nach abwärts dringende Zweig erhielt in drei Fällen im unteren Drittel seines Verlaufes eine Verstärkung durch einen Verbindungszweig aus dem *Nervus interosseus internus*.

Während spärliche feine Fädchen desselben ulnarwärts in schmale Lücken des Zwischenknochenbandes eindringen, wendet sich die grössere Zahl seiner Zweige zwischen den Fasern des Zwischenknochenbandes gegen die vordere Fläche des Radius, auf welcher einige stärkere Zweige dargestellt werden können.

Der übrige Raum der Spalte ist mit längsverlaufenden Blutgefässen und wenigem fetthaltigen Bindegewebe erfüllt, welches an einigen Stellen stärkere bis zur Oberfläche dringende Ausbreitung besitzt und nach Erwarten eine grössere Menge Vater'scher Körper einschliesst, deren 14—20 gezählt werden konnten.

Der aus der Theilung des Stämmchens hervorgehende ulnare Zweig entsendet während seines Ueberganges über die Zwischenknochengefässe einen feinen Faden an dieselben, gibt alsdann den nach ein- und aufwärts gegen das *Foramen nutritium* ziehenden Knochennerven der *Ulna* ab, und liegt mit seiner ansehnlicheren Fortsetzung auf dem Zwischenknochenbande, nahe dessen ulnarer Grenze er bis gegen den oberen Rand des *M. pronator quadratus* herabläuft. Hier kommt ihm ein anderer, sogleich zu beschreibender Zweig des Zwischenknochennerven entgegen, welcher mit einem nach aufwärts und einem stärkeren nach abwärts dringenden Faden am unteren Abschnitt des Knochenrandes in derselben Weise

seine Ergänzung bildet, wie ein radialwärts dringender Theil dieses Zweiges den Nerven der Radialseite ergänzt.

Ausser dem Knochennerven der *Ulna* giebt jener noch feine Fädchen zum Zwischenknochenbande und mehrere stärkere Zweige ab, welche sich auf der vorderen Fläche der *Ulna* verästeln.

Der Knochennerve der *Ulna* hat nicht immer den genannten Ursprung. So sah ich ihn direct vom Zwischenknochennerven und von dem oberen Nerven für den tiefen Fingerbeuger entspringen. Im letzteren Falle durchbohrte er den oberen Theil des Muskels und drang eine grössere Strecke weit auf dem Perioste der *Ulna* nach abwärts, um sodann in deren Ernährungsloch einzutreten. Solche Periostzweige der oberen Nerven für den tiefen Beuger sind übrigens beständig vorhanden und verbreiten sich über grössere Strecken, wie auch der abgebildete Fall zeigt. (Tafel II, Fig. I, 11.)

Was den kurz zuvor erwähnten Nervenast betrifft (Taf. II, Fig. I, 26), so entspringt derselbe von der Ulnarseite des *Nervus interosseus internus* kurz vor dessen Eintritt unter den oberen Rand des *M. pronator quadratus.*

Alsbald nach seinem Ursprunge theilt er sich in mehrere Zweige, von welchen einige auf dem Zwischenknochenbande gegen den radialen Rand des unteren Abschnittes der *Ulna* ziehen und mit einem Fädchen die Zwischenknochengefässe versorgen, ein anderer den ulnaren Rand des Endstückes des Radius aufsucht, an welchen Orten sie sich verzweigen und mit ihren unteren Ausläufern den Bandapparat des Radio-ulnargelenkes betheiligen.

In einem Falle verband sich die Fortsetzung des radialen Zweiges dieses Nerven, durch das Zwischenknochenband tretend, mit dem *Nervus interosseus externus,* welchem er in dessen Peripherie tretende Fasern zuführte; eine Anastomose, welche, wie ich finde, schon Martin*) bekannt war.

Betrachet man nun das Verästelungsgebiet und den Verlauf dieses Nervenastes, so bilden seine radialen und ulnaren Zweige die scheinbare Fortsetzung des vorher beschriebenen radialen und ulnaren Nerven und erscheinen als die Endstücke derselben, mit welchen in Verbindung sie die einander zugewendeten Knochenränder umkränzen.

---

*) *De nervis* c. h. T. II. p. 213.

Es ist vielleicht nicht unmöglich, einmal einen Fall zu finden, in welchem diese Zweige die wirkliche Fortsetzung jenes radialen und ulnaren Nerven darstellen, und ein Nerve jederseits die ganze Bahn durchläuft.

Was die Gefässnervenzweige betrifft, so traten in einem Falle an die Zwischenknochengefässe längs ihres Verlaufes drei solche heran und folgten in ziemlich gleichen Abständen aufeinander (s. Taf. II, Fig. I). Während der mittlere vom *Nervus interosseus* selbst abgegeben wurde, entsprangen die beiden anderen von den beschriebenen Nervenzweigen auf der Ulnarseite des Zwischenknochenbandes.

Auch auf der äusseren Seite des Vorderarmes liessen sich einige zum Perioste und Zwischenknochenbande tretende Nervenzweige nachweisen. Sie gehören theils Muskelnerven an, theils entspringen sie selbständig aus dem *Nervus interosseus externus*. Sie sind alle von geringer Stärke, und konnte nur einer, der von letzterem Nerven abgegeben wurde, auf der äusseren Fläche des unteren Radiusendes über eine grössere Strecke verfolgt werden.

Wendet man sich, nachdem jetzt die bezüglich des Zwischenknochenbandes und der Knochen des Vorderarmes bekannt gewordenen Verhältnisse vorliegen, zum Vergleiche dieser mit der am Unterschenkel getroffenen Anordnung, so erhellt sofort die Uebereinstimmung der Anlage der Nerven in beiden Zwischenknochenbändern, und wird die Aehnlichkeit noch vervollständigt, wenn man zu jenem des Vorderarmes den radialen Theil des vorhergenannten unteren Astes des Zwischenknochennerven noch hinzurechnet.

Es fragt sich dagegen, ob und welcher Nervenzweig am Vorderarme als das Analogon des Wadenbein-Periostnerven anzusprechen sei; der vom Knochennerven des *Radius* nach abwärts verlaufende, oder der am Ulnarrande des Zwischenknochenbandes herabziehende, die *Ulna* versorgende Zweig.

Berücksichtigt man, dass der Zwischenknochenbandnerve des Vorderarmes sich nahezu ebenso zum *Radius* verhält, wie jener des Unterschenkels zur *Tibia*, so würde der dem Wadenbein-Periostnerven am Vorderarme entsprechende Nerve an der *Ulna* zu suchen sein und als dieser der am Ulnarrande des Zwischenknochenbandes

herablaufende Nervenzweig erscheinen; wie denn die *Ulna* der *Fibula*, der *Radius* der *Tibia* im Allgemeinen zu vergleichen ist.

Es hätte dabei nichts Befremdliches, dass am Vorderarme die beiden Nervenzweige aus einem gemeinschaftlichen Stämmchen entspringen. Dagegen können freilich, auch wenn man den *Musculus tibialis posticus* ausschaltet und an die Stelle des *Pronator quadratus* versetzt, die Beziehungen zu den beiden *Flexoren* nicht übereinstimmen.

Dem *Nervus interosseus antibrachii internus*, von welchem jenes Stämmchen entspringt, ist am Unterschenkel im Allgemeinen jenes Nervenbündel gleichzusetzen, welches sich in die Nerven für die hinteren tiefen und langen Muskeln und den Wadenbein-Periostnerven theilt.

In Hinsicht der Bezeichnung erscheint es aber zweckmässig, jenes gemeinschaftliche Stämmchen selbst, welches sich in die verglichenen Nerven am Vorderarme spaltet, den Zwischenknochenbandnerven des Vorderarmes zu nennen und unter diesem Namen sowohl den radialen, in der Spalte des Zwischenknochenbandes abwärts ziehenden, als auch den längs der ulnaren Grenze des Zwischenknochenbandes absteigenden Nerven zu begreifen.

Erklärung der Abbildungen.

Tafel I.

Figur I.

Hintere Seite des rechten Unterschenkels mit der tiefen Muskelschichte und dem Wadenbein-Periostnerven, mit dessen Zweigen und Vater'schen Körpern.

1) *Tibia.*
2) *Fibula.*
3) *Musculus popliteus.*
4) *M. flexor digitorum communis longus.*
5) *M. tibialis posticus.*
6) *M. flexor hallucis longus,* nach aussen umgeschlagen.
7) *Nervus tibialis posticus.*
8) *Ramus popliteus.*
9) Knochennerve der *Tibia,* in deren *Foramen nutritium* eindringend, mit Zweigen zum Perioste der *Tibia.*
10) Zwischenknochenbandnerve des Unterschenkels.
11) Dessen unteres Endstück und die Anastomose mit dem Wadenbein-Periostnerven.
12) Periostzweig des Zwischenknochenbandnerven.
13) Oberer Nerve für den *M. flexor hallucis longus.* Der rechts gehende Theil ein Ast zum *Musculus soleus.*
14) Dessen Zweig zu den Peronealgefässen, rechts von ihm ein Aestchen zum Perioste des Wadenbeines.
15) Der Wadenbein-Periostnerve.
16) Aufsteigender Ast dieses Nerven.
17) Knochennerve des Wadenbeines, in dessen *Foramen nutritium* eindringend.

18), 19) und 20) Periostzweige jenes Nerven. Links von dem Ursprunge des Letzteren ein Zweig zum Zwischenknochenband. Bei 19) der *M. flexor hallucis longus* ausgeschnitten.
21) und 22) Fäden für die Peronealgefässe.
23) Ein zweiter Knochennerve des Wadenbeines.

Figur II.

Der Wadenbein-Periostnerve mit vollständiger Astfolge und seinen Vater'schen Körpern. Diese wie Figur II Taf. II nach einer mikroskopischen Ansicht entworfen.

1) Der Wadenbein-Periostnerve.
2) Aufsteigender Zweig desselben.
3) Knochennerve des Wadenbeines.
4) Natürliche Inselbildung. Links ein feiner Verbindungszweig aus unbekannter Quelle (s. Text S. 13).
5) Zweiter Knochennerve des Wadenbeines.
6) Endausläufer zu den Peronealgefässen.
7) Ausläufer zum Perioste des Wadenbeines, mit Fasern aus dem Zwischenknochenbandnerven.
8) Verbindungszweig aus dem Zwischenknochenbandnerven.
9) Centraler Theil des Zwischenknochenbandnerven.

Tafel II.

Figur I.

Innere Seite des rechten Vorderarmes mit dem Zwischenknochenbandnerven, nach Entfernung der deckenden Muskeln. Wie Figur I der vorigen Tafel zugleich ein Stück der vielleicht so zu nennenden tiefen Tastfläche darstellend.

1) *Radius.*
2) *Ulna.*
3) Zwischenknochenband.
4) Sehne des *Musculus biceps brachii.*
5) Sehne des *M. brachialis internus.*
6) *M. supinator brevis.*
7) *M. pronator quadratus* durchschnitten, der radiale Theil umgeschlagen.
8) *Nervus medianus.*
9) *Nervus interosseus antibrachii internus.*

10) Obere Nervenzweige zum *M. flexor digitorum profundus.*
11) Periostzweig zur *Ulna.*
12) Nerve für den *M. flexor pollicis longus,* ulnarwärts gewendet.
13) Knochennerve des *Radius,* mit einem nach rückwärts in dem hier befindlichen Fettgewebe sich verlierenden, und einem Periostzweige des *Radius.*
14) Stamm des Zwischenknochenbandnerven des Vorderarmes.
15) Ein zweiter Knochennerve des *Radius,* mit dem ersten verbunden in das *Foramen nutritium* dringend.
16) Periostzweig der vorderen Fläche des *Radius.*
17) In das Zwischenknochenband dringender radialer Theilungsast des Zwischenknochenbandnerven. Radialwärts von ihm das nach derselben Richtung umgeschlagene vordere Blatt der Zwischenknochenband-Spalte. An dem Beginne der Spalte der nach rückwärts in das Zwischenknochenband eindringende Zweig jenes Nerven.
18) Verbindungszweig aus dem *Nervus interosseus internus.*
19) Ein Periostzweig des unteren Endes des Nerven.
20) Ulnarer Theilungsast des Zwischenknochenbandnerven.
21) Nervenzweig für die Zwischenknochengefässe.
22) Knochennerve der *Ulna,* in das *Foramen nutritium* eindringend. Nach aufwärts ein Periostzweig desselben.
23) und 24) Periostzweige des ulnaren Astes des Zwischenknochenbandnerven; radialwärts von ihnen zwei feine in das Zwischenknochenband dringende Reiser.
25) Zweig des Zwischenknochennerven zu den Zwischenknochengefässen.
26) Auf der Ulnarseite des Zwischenknochennerven entspringender constanter Nervenast, mit seinen Zweigen einerseits für die *Ulna,* andererseits für den *Radius* und das Radio-ulnargelenk.
27) Dessen Zweig zu den Zwischenknochengefässen.
28) *Nervus interosseus antibrachii externus* und dessen Anastomose mit einem durch das Zwischenknochenband gedrungenen Zweige des Nerven 26.

Figur II.

Der radiale, in die Zwischenknochenbandspalte dringende Zweig des Zwischenknochenbandnerven des Vorderarmes.

1) Centraler Theil dieses Nerven.
2) Nach aufwärts in das Zwischenknochenband dringender Zweig desselben.
3) *Nervus interosseus antibrachii internus.*
4) Dessen mit 1) anastomosirender Zweig. Gegenüber ein zweiter feiner Verbindungsast aus unbekannter Quelle.
5) Endstück des radialen Zwischenknochenbandnerven.

Druck von E. Münthaler, Karlsplatz 14.

ig I

Fig II

Fig I

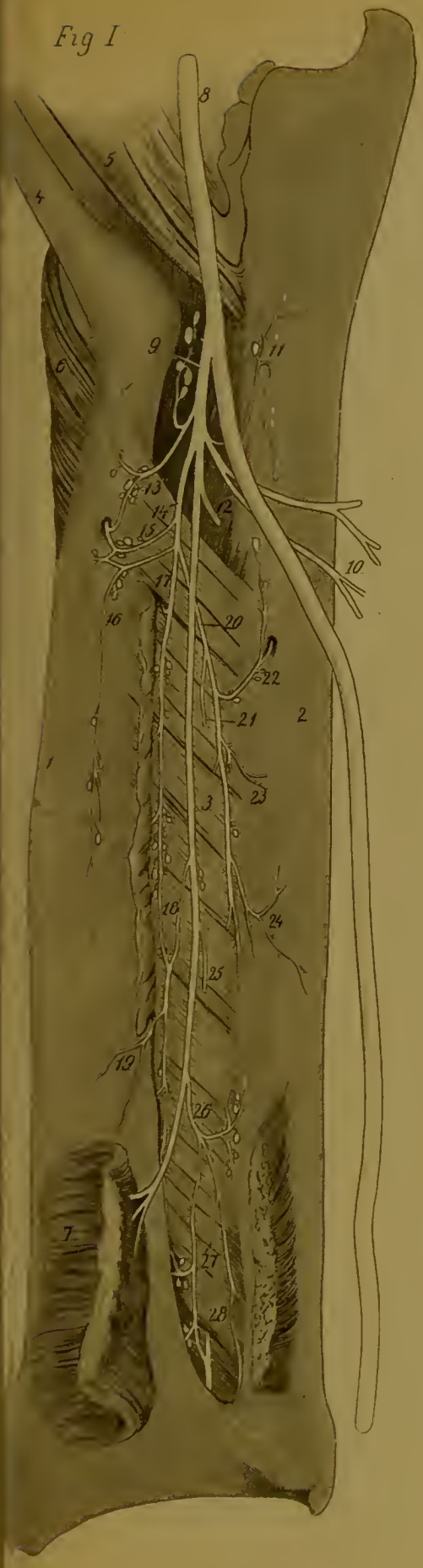
8
5
4
9
11
6
13
14
12
15
10
17
16
20
22
21
2
1
3
23
18
24
25
19
26
7
27
28

Fig II

1
2
3
4
5